



*Original Article*

## Efek Protektif Methylprednisolone pada Testis Kontralateral Tikus Wistar yang dilakukan Torsio–Detorsio

Dimas Sindhu Wibisiono<sup>1</sup>, Leonardo Cahyo Nugroho<sup>2</sup>, Krisna Muhammad<sup>2</sup>,  
Ardi Fauzi<sup>2</sup>, Adityas Mahendra Putra<sup>2</sup>, Afif Iman Hidayat<sup>2</sup>

<sup>1</sup>Bagian Ilmu Bedah Subbagian Bedah Urologi Fakultas Kedokteran Universitas Diponegoro

<sup>2</sup>Program Studi Dokter Spesialis Bedah Fakultas Kedokteran Universitas Diponegoro

### Abstrak

p-ISSN: 2301-4369 e-ISSN: 2685-7898  
https:

**Diajukan:** 09 Oktober 2020

**Diterima:** 04 Januari 2021

**Afiliasi Penulis:**

Program Studi Dokter Spesialis Bedah  
Fakultas Kedokteran Universitas Diponegoro

**Korespondensi Penulis:**

Leonardo Cahyo Nugroho  
Jl. Dr. Sutomo No. 16, Semarang,  
Jawa Tengah 50244,  
Indonesia

**E-mail:**

leonardocahyo@gmail.com

**Latar belakang :** Torsio testis merupakan keadaan gawat darurat dan butuh segera dilakukan tindakan bedah. Torsio testis menyumbang 13–54% kasus penyakit skrotum pediatri akut dan terjadi pada 1 dari 4.000 pria berusia <25 tahun serta 1 dari 160 pria di atas 25 tahun. Walaupun sudah dilakukan intervensi di bawah 6 jam namun kematian jaringan testis pasca detorsio masih tinggi, dikarenakan terjadinya cedera iskemik reperfusi akibat produksi ROS (*Reactive Oxygen Species*) yang berlebihan. Testis kontralateral seringkali ikut terdampak pasca terjadinya torsio–detorsio akibat efek ROS. Pemberian terapi tambahan pasca dilakukan detorsio merupakan kebutuhan yang mendesak untuk ditemukan karena bisa mengurangi kematian jaringan testis akibat cedera iskemik reperfusi.

**Metode :** Merupakan studi eksperimental dengan rancangan *Randomized controlled study with post test only control group design*. Sampel penelitian sejumlah 18 tikus wistar dibagi dalam 3 kelompok (P1 : torsio-detorsio dan methylprednisolone, P2 : torsio-detorsio saja, K : kontrol). Dilakukan torsio pada testis ipsilateral, kemudian dilakukan detorsio dan pemberian terapi intravena. Dilakukan pengamatan index apoptosis (infertilitas) pada variabel Johnsen score, jumlah lapis sel tubulus seminiferus, adhesi neutrofil dan jumlah sel nekrosis dalam *Hematoxyline Eosin* pada testis kontralateral. Selanjutnya dilakukan analisa statistik, hasil dipresentasikan dalam tabel dan gambar.

**Hasil :** Terdapat perbedaan yang bermakna antara kelompok Methylprednisolone terhadap kelompok Torsio Detorsio dengan  $p=0,008$  pada variabel Johnsen score dan jumlah lapis sel tubulus seminiferus.

**Diskusi :** Methylprednisolone sebagai anti inflamasi terbukti dalam fungsinya mengurangi ROS sehingga bisa mengurangi cedera iskemik reperfusi.

**Kata kunci :** Methylprednisolone, Torsio-Detorsio, Testis kontralateral

## Protective effect of methylprednisolone on contralateral testes of Wistar Rats under torsion–detortion

### Abstract

**Background :** Testicular torsion is an emergency situation and requires immediate surgery. Testicular torsion accounts for 13–54% of cases of acute pediatric scrotal disease and occurs in 1 in 4,000 men aged <25 years and 1 in 160 men over 25 years. Even though the intervention was carried out for less than 6 hours, post–detortion testicular tissue mortality was still high, due to reperfusion ischemic injury due to excessive production of ROS (Reactive Oxygen Species). The contralateral testis is often affected after torsion–detortion due to the effects of ROS. The provision of additional therapy after detortion is an urgent need to be found because it can reduce the death of testicular tissue due to reperfusion ischemic injury.

**Methods :** It is an experimental study with a randomized controlled study design with post test only control group design. The research sample was 18 Wistar rats divided into 3 groups (P1 : torsion–detortion and methylprednisolone, P2 : only torsion–detortion, K : control). Torsion of the ipsilateral testis is performed, then detortion and intravenous therapy are administered. The apoptotic index (infertility) was observed on the Johnsen score variable, the number of seminiferous tubular cell layers, neutrophil adhesion and the number of necrotic cells in the Eosin Hematoxyline in the contralateral testis. Furthermore, statistical analysis is carried out, the results are presented in tables and figures.

**Results :** There was a significant difference between the Methylprednisolone group and the Torsion Detortion group with  $p=0.008$  in the Johnsen score variable and the number of seminiferous tubular cell layers.

**Discussion :** Methylprednisolone as an anti-inflammatory has been proven in its function to reduce ROS so that it can reduce reperfusion ischemic injuries.

**Keywords :** Methylprednisolone, Torsion–Detortion, Contralateral Testis

### PENDAHULUAN

Torsio testis adalah keadaan darurat urologi medis dimana setiap tahunnya terjadi pada 4.000 orang dibawah usia 25 tahun.<sup>1,2</sup> Jika kondisi ini tidak diobati, torsio testis dapat menyebabkan kerusakan testis dan nekrosis testis . Meskipun detorsi sukses dilakukan, 40–60% kasus mengalami atrofi testis satu tahun kemudian. Banyak hal yang menjadi penyebab kerusakan testis. Penyebab yang paling dapat diterima adalah oleh karena iskemia reperfusi setelah detorsi dan pemutaran testis, yang berdampak pada berkurangnya produksi sperma sehingga kemudian merusak testis di kemudian hari. Meskipun proses patologis pada torsio testis relatif jelas, kerusakan jaringan pada testis kontralateral juga perlu diperhatikan. Terdapat penelitian yang menunjukkan bahwa torsio pada salah satu sisi testis tidak hanya merusak testis pada sisi tersebut, namun juga dapat menyebabkan kerusakan pada testis sisi yang lain. Akan tetapi mekanisme patologi pada kejadian tersebut masih belum sepenuhnya dipahami. Beberapa teori mengenai cedera testis kontralateral yang berawal dari torsio testis unilateral sangatlah kompleks. Diantara teori tersebut antara lain seperti iskemia reperfusi, respon imunologi, displasia testis kongenital, pelepasan akrosomal, enzim, dan refleks vasospasme.<sup>1,2</sup>

Hal ini telah diterima secara luas bahwasanya iskemia reperfusi pada cedera torsio disebabkan oleh karena cedera versi paradoksikal. Kedua, blokade dari sawar darah-saraf dapat memainkan peran penting

dalam respon autoimun, yakni menyebabkan dibentuknya antibodi sperma. Diperkirakan bahwa perubahan fungsi spermatogenesis pada testis pasien dengan torsio unilateral dipengaruhi oleh respons autoimun yakni oleh karena teori penghancuran antigen.<sup>3,4</sup> Teori ini menyatakan bahwa semua jaringan embrional (spermatozoa) memiliki kelebihan bersifat imun, sehingga jaringan tersebut tidak dikenali oleh antibodi. Sistem imun akan mengenali spermatozoa sebagai antigen jika terjadi kerusakan barrier . Akibatnya, sperma dianggap sebagai benda asing oleh sistem kekebalan tubuh dan menimbulkan respon imun yang ditandai dengan pembentukan antibodi. Namun, dalam jaringan embrio terdapat jaringan yang tidak terpengaruh oleh reaksi tersebut. Contoh yang tidak terpengaruh oleh reaksi tersebut adalah semen.<sup>5,6</sup>

Methylprednisolone adalah anti-alergipoten, immunosuppressive, anti-inflamasi dan agen anti–shock. Obat ini lima kali lebih kuat dibandingkan hidrokortison, dan memiliki kekuatan yang sama dengan prednisone. Sebagai obat anti-inflamasi, dia menekan migrasi neutrofil, mengurangi produksi prostaglandin (senyawa yang bertindak sebagai mediator inflamasi) dan menyebabkan vasodilatasi. Hal ini mengurangi respon tubuh terhadap kondisi inflamasi.<sup>7–9</sup> Tujuan dari penelitian ini adalah untuk menunjukkan efek protektif dari methylprednisolone terhadap terjadinya infertilitas pada testis tikus kontralateral pasca di lakukan torsio detorsi ditinjau dari Johnsen score, jumlah lapis sel tubulus seminiferus, nekrosis sel dan tingkat adhesi neutrophil.

## METODE

### Hewan laboratorium

Penelitian ini dilakukan pada 18 *Rattus norvegicus* jantan galur wistar, usia 10–14 minggu dengan berat rata-rata 180–230 gram yang dibeli dari Laboratorium Animal Centre Fakultas Kedokteran Universitas Sebelas Maret. Tikus-tikus ini dipelihara di ruangan dengan suhu terkontrol ( $28 \pm 2^\circ\text{C}$ ) dengan siklus 12 jam terang/12 jam gelap, dan diberi akses bebas ke makanan hewan pengerat dengan standar 40 gram/hari dan air. Peneliti telah mendapatkan persetujuan penelitian pada hewan dengan *Ethical Clearance* dari Komisi Etik Penelitian Kesehatan (KEPK) Fakultas Kedokteran Universitas Diponegoro berdasarkan prinsip-prinsip penelitian dari Pedoman Nasional Etik Penelitian Kesehatan (PNEPK) Departemen Kesehatan RI tahun 2011.

### Desain eksperimental

Hewan dibagi menjadi tiga kelompok studi, dengan masing-masing kelompok terdiri dari lima tikus. Grup P1: Dilakukan torsi dengan memutar testis kiri  $720^\circ$  searah jarum jam, kemudian 2 jam kemudian dilakukan detorsi testis. Tikus diinjeksi secara intravena dengan methylprednisolone (30 mg/kg) segera setelah detorsi dilakukan. Grup P2: Dilakukan torsi dengan memutar testis kiri  $720^\circ$  searah jarum jam, kemudian 2 jam kemudian dilakukan detorsi testis tanpa dilakukan injeksi methylprednisolone.

### Prosedur pengambilan sampel

Pastikan tikus masih dalam posisi terlentang dan dalam anestesi. Pada sayatan parasphe sebelumnya dibuka kembali lapis demi lapis termasuk cutis, tunika dartos, fascia spermatica externa. Setelah 2 jam pasca detorsio, dilakukan orchidectomi pada testis kanan (kontralateral testis yang dilakukan torsio detorsio), kemudian sampel dimasukkan ke dalam gelas kecil dengan formalin penuh. Selanjutnya sampel dikirim ke laboratorium Patologi Anatomi untuk pewarnaan *Hematoxyllin-Eosin* (HE). Berdasarkan pewarnaan HE maka akan dilakukan penilaian Johnsen Score, jumlah lapisan sel tubulus seminiferus pada setiap kelompok, jumlah sel nekrosis

dan derajat adhesi netrofil kemudian dihitung rata-rata tiap kelompok. Tikus dilakukan dekapitasi setelah jaringan testis diambil.

### Definisi Operasional

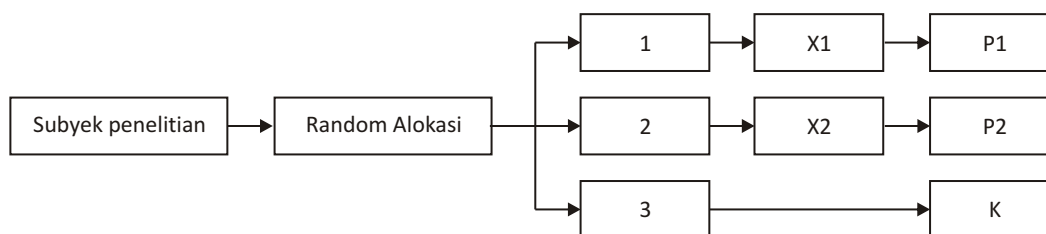
Johnsen score merupakan skoring yang dilakukan untuk melakukan penghitungan kuantitas spermatogenesis terkait kondisi intra sel pada tubulus seminiferus. Skor 10 mengindikasikan aktivitas spermatogenesis terbaik (maksimal) dan skor 1 mengindikasikan ketiadaan germ sel (spermatogenesis terburuk). Jumlah lapis sel tubulus seminiferus merupakan skoring kuantitas spermatogenesis seperti Johnsen score yaitu terkait jumlah lapis sel di tubulus seminiferus dengan skor 6 merupakan skor terbaik dan skor 1 merupakan skor terburuk. Adhesi neutrofil mengindikasikan ada atau tidaknya neutrofil yang terkait pada sel pada fase inflamasi. Sedangkan jumlah sel nekrosis mengindikasikan kematian sel yang terjadi pasca dilakukan torsio detorsio.

### Analisis Statistik

Data dari hasil penelitian yang telah dicatat, dikumpulkandan diolah dengan program komputer. Data disajikan dalam bentuk tabel dan grafik. Sebelum dilakukan analisis dilakukan uji normalitas dengan Uji *Saphiro-Wilk* dikarenakan jumlah sampel kurang dari 50. Analisis antara variabel bebas dan variabel terikat jumlah lapis sel tubulus seminiferus dengan variabel rasio (numerik) menggunakan *One Way Anova* karena didapatkan uji normalitas dengan sebaran data dengan distribusi yang normal. Pengujian kemudian dilanjutkan dengan *Post Hoc*. Setelah didapatkan data yang diperlukan, hasil data diolah dalam pembahasan penelitian.

## HASIL

Dari hasil pengumpulan data dilakukan penghitungan efektivitas dari methylprednisolon terhadap efek protektif testis kontralateral yang dilakukan mekanisme torsio detorsio. Dilakukan pengujian secara bersamaan dengan pengujian Kruskal Wallis.



X1 :Torsio + Detorsio + Methylpredinosolone, X2 : Torsio + Detorsio (tanpa pemberian terapi),  
 P1 : Kelompok perlakuan 1 , P2 : Kelompok perlakuan 2, K : Kelompok kontrol

Diagram 1. Desain Penelitian

TABEL 1  
Karakteristik Variabel Penelitian

		Statistics			
		Jumlah Lapis Sel Tubulus	Johnsen Score	Adhesi Neutrofil	Jumlah Sel Nekrosis
N	Valid	15	15	15	15
	Missing	0	0	0	0
Mean		4,41	8,89	5,03	0,00
Median		4,60	9,50	4,00	0,00
Std. Deviation		0,463	1,166	4,735	0,000
Variance		0,214	1,361	22,416	0,000
Minimum		4	7	0	0
Maximum		5	10	17	0

TABEL 2  
Pengujian secara bersamaan dengan pengujian *Kruskal Wallis*

		Test Statistics <sup>a,b</sup>			
		Jumlah Lapis Sel Tubulus	Johnsen Score	Adhesi Neutrofil	Jumlah Sel Nekrosis
Chi-Square		9,585	11,301	6,059	0,000
df		2	2	2	2
Asymp. Sig.		0,008	0,004	0,048	1,000

a. *Kruskal Wallis Test*

b. *Grouping Variable* : KELOMPOK

Didapatkan secara kelompok, bahwa variabel Johnsen Score dan Jumlah Lapis Sel Tubulus memiliki signifikansi ( $p < 0,05$ ) lebih tinggi dibandingkan variabel Adhesi Neutrofil dan Jumlah Sel Nekrosis. Variabel Johnsen Score memiliki signifikansi tertinggi dibandingkan variabel lain dengan prosedur penelitian torsio detorsio.

Pengujian antar variabel bebas terhadap kontrol menggunakan uji Anova, yang didapatkan hasilnya sesuai dengan penghitungan secara kelompok.

Pengujian di atas menginformasikan bahwa perbandingan variabel pemberian terapi Methylprednisolon pada variabel jumlah lapis sel tubulus seminiferus, Johnsen score dan Adhesi Neutrofil terdapat hasil yang signifikan apabila diperbandingkan dengan variabel Torsio detorsio saja.

### DISKUSI

Torsio testis unilateral adalah salah satu kondisi yang sering menjadi salah satu penyebab penurunan

kesuburan pria.<sup>10,11</sup> Beberapa penelitian menunjukkan bahwa dalam kondisi ini terjadi perubahan histologi dan biokimia, baik pada sisi yang mengalami torsio testis maupun sisi kontralateral yang tidak mengalami torsio, meskipun hal ini masih menjadi kontroversi. Penelitian ini bertujuan untuk mengetahui pengaruh methylprednisolone terhadap dari torsio testis pada tikus ditinjau dari Johnsen score, jumlah sel tubulus seminiferus, jumlah nekrosis sel dan tingkat adhesi neutrophil.<sup>12,13</sup>

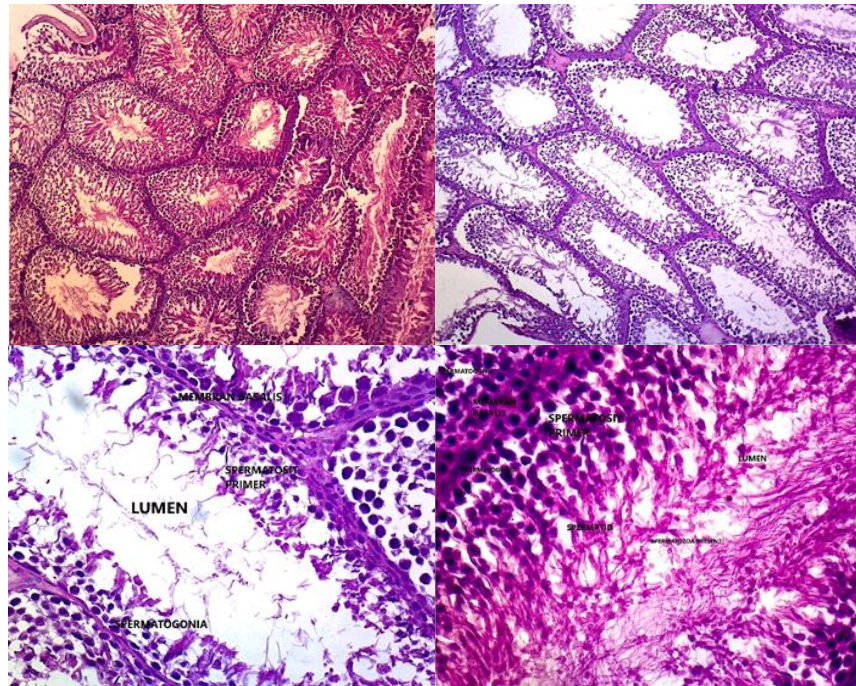
Di dalam periode iskemia, level dari hipoxanthin, lipid peroksidase dan asam laktat meningkat akibat dari insufisiensi aliran darah yang menuju ke jaringan testis. Sehingga diagnosis dan tatalaksana bedah dibutuhkan segera untuk mengembalikan aliran darah menuju testis. Reperfusi dan oksigenasi adalah hal yang penting untuk menyelamatkan jaringan testis yang mengalami iskemia. Namun sayangnya pada periode reperfusi, superoxide anion, radikal hidroksil, hydrogen peroksida dan nitrit oksida, yang disebut dengan *Reactive Oxygen Species (ROS)*, mulai di bentuk. ROS yang secara berlebihan



TABEL 3

**Pengujian antar variabel bebas terhadap kontrol menggunakan uji Anova**

	Kelompok	P2	K
Jumlah Lapis Sel Tubulus Seminiferus	P1	<b>0,008</b>	0,056
	P2	–	0,095
Johnsen Score	P1	<b>0,008</b>	0,056
	P2	–	<b>0,008</b>
Adhesi Neutrofil	P1	<b>0,032</b>	0,056
	P2	–	0,841
Jumlah Sel Nekrosis	P1	1,000	1,000
	P2	–	1,000



**Gambar 1.** Pada gambar histopatologi dengan pengecatan HE di atas didapatkan, **A.** Preparat yang diberikan terapi methylprednisolon pasca dilakukan torsio detorsio, tampak jumlah lapis sel tubulus seminiferus yang normal dan tampak spermatogenesis yang lengkap. **B dan C** Preparat yang hanya dilakukan detorsio pasca torsio, tampak spermatogenesis yang kurang lengkap dan jumlah lapis sel yang berkurang dari normal. **D.** Merupakan kelompok kontrol (tanpa dilakukan torsio dan detorsio), memiliki jumlah lapis sel tubulus seminiferus yang lengkap

terbentuk akan membuat terjadinya kerusakan jaringan testis yang disebut dengan cidera reperfusi.

Torsio testis unilateral juga dapat mempengaruhi dan menyebabkan kerusakan pada testis kontralateral. Meskipun mekanisme pastinya tidak jelas, ada beberapa teori tentang penyebabnya. Beberapa teori dan studi menunjukkan bahwa iskemia akibat torsiotesis unilateral menimbulkan refleksi pada pembuluh darah sisi kontralateral dan menyebabkan iskemia lokal pada

pembuluh darah testis, sehingga terjadi penurunan aliran darah pada sisi kontralateral dari torsio unilateral. Selama kondisi iskemik ini, produksi ATP menurun karena terbatasnya jumlah oksigen. Pada kondisi ini terjadinya peningkatan  $Ca^{2+}$  intraseluler memicu terjadinya konversi xantin dehidrogenase menjadi xantin oksidase yang merupakan enzim penghasil superoksida. Hal ini menyebabkan peningkatan radikal bebas. Jika detorsio dilakukan pada sisi torsio testis unilateral, pada

waktu yang hampir bersamaan pada sisi kontralateral terjadi peningkatan aliran darah. Hal ini diduga kuat menyebabkan cedera reperfusi iskemik yang memicu peningkatan radikal bebas yang dapat menyebabkan kerusakan sel germinal, seperti spermatogonium. Penurunan spermatogonium juga diduga sebagai akibat dari penurunan testosteron akibat stres metabolik. Ketika terjadi penurunan kadar testosteron, sel Leydig meningkatkan apoptosis. Penurunan testosteron yang diakibatkan iskemia sel Leydig menyebabkan ekspresi Fas pada permukaan sel germinal, seperti halnya pada permukaan sel sertoli dengan mengekspresikan FasL pada permukaan sel Sertoli.<sup>12,13</sup>

Ikatan Fas dan FasL pada permukaan sel germinal menyebabkan apoptosis pada sel epitel germinal dan destruksi tubulus seminiferus melalui aktivasi *Fas Associated Protein with Death Domain* (FADD). Proses autoimun diduga terjadi sebagai akibat dari kerusakan testis unilateral dengan torsio yang berkepanjangan diikuti oleh kerusakan imunologi pada sawar darah testis yang memicu produksi antibodi tubuh dan kemudian menyerang testis kontralateral yang sehat. Ketika sawar darah testikular rusak, sel germinal melepaskan protein yang masuk ke sirkulasi dan dikenali oleh sel imunokompeten sebagai antigen. Selanjutnya, terjadi diferensiasi dan aktivasi sel T, kemungkinan terjadi sekresi berbagai jenis sitokin, diantaranya adalah interleukin 4 (IL-4).<sup>13,14</sup>

IL-4 selanjutnya menginduksi aktivasi, proliferasi dan pematangan sel B, menghasilkan produksi antibodi yang cenderung menginduksi kerusakan sel epitel jaringan di sisi kontralateral. Pemberian kortikosteroid dilakukan sebagai upaya untuk mencegah kerusakan sel testikular kontralateral pada tikus dengan torsio testis unilateral.<sup>13,14</sup>

Efek dari kemampuan kortikosteroid dalam menekan sel spermatogonium apoptosis, hormon glukokortikoid dapat menekan apoptosis sel germinal yang diinduksi oleh iskemia testis. Pemberian kortikosteroid juga dapat menekan presentase adhesi neutrofil dalam penelitian ini. Ditemukan bahwa kelompok yang menjalani torsio testis unilateral selama 2 jam, detorsio 2 jam kemudian dan dilakukan pemberian methylprednisolone, memiliki presentase kematian jaringan yang lebih rendah dibandingkan kelompok yang hanya menjalani torsio detorsio saja. Efek anti inflamasi pada Methylprednisolone mencegah timbulnya mediator inflamasi akut seperti TNF  $\alpha$ , interleukin, dan neutrophil. Dengan berkurangnya zat-zat inflamasi ini maka proses inflamasi yang bisa menginduksi terjadinya kematian jaringan bisa lebih ditekan. Pada penelitian sebelumnya dikatakan bahwa dengan pemberian steroid berasosiasi dengan berkurangnya infiltrasi neutrophil pada jaringan vascular serta menurunkan apoptosis pada sel germinal. Dengan adanya penurunan infiltrasi neutrophil dan

berkurangnya index apoptosis akan mengurangi terbentuknya ROS pada jaringan testis yang mengalami detorsio.<sup>14,15</sup>

Kortikosteroid diduga juga dapat menghambat aktivasi dan proliferasi sel B sehingga menurunkan kadar apoptosis. Dengan tingkat apoptosis yang menurun, kematian jaringan pada sel tubulus seminiferus juga menurun (jumlah lapis sel tubulus seminiferus lebih tinggi, Johnsen score lebih tinggi). Oleh karena itu, dalam penelitian ini kami menyimpulkan bahwa pemberian kortikosteroid sebelum dilakukan detorsio dapat memberikan efek protektif pada testis kontralateral yang mengalami torsio unilateral dengan mencegah apoptosis germinal melalui penekanan respon imun dan penekanan respon *Reactive Oxygen Species* sehingga menurunkan laju cidera iskemik reperfusi.

## SIMPULAN

Mekanisme detorsio pada testis ipsilateral yang telah mengalami torsio, seringkali memberikan efek terjadinya infertilitas. Hal ini dikarenakan terjadi patofisiologi *Reactive Oxygen Species* (ROS) yang menyebabkan cidera iskemik reperfusi pada sel di testis sehingga terjadi apoptosis dan nekrosis yang berlebihan. Testis kontralateral juga sering kali terdampak efek ROS tersebut, sehingga testis kontralateral juga seringkali ikut mengalami kematian jaringan. Pemberian terapi methylprednisolone terbukti menurunkan derajat infertilitas pada testis kontralateral yang dilakukan mekanisme torsio dan detorsio melalui variabel Johnsen score dan jumlah lapis sel tubulus seminiferus. Hal ini memberikan paradigma yang baru mengenai pengobatan torsio testis, yaitu dengan pilihan pemberian farmakoterapi disamping dilakukan mekanisme detorsio. Dengan hal ini diharapkan dapat menurunkan terjadinya angka infertilitas pasca terjadinya torsio testis.

## DAFTAR PUSTAKA

1. Xia, Z., Jun, H., Han, L., Xia, Q., Shao, F., Lin, X. Effect of unilateral testicular torsion on contralateral testis in a rat model. *Pediatric Surgery International*. 2020;2(1):121-9. <https://doi.org/10.1007/s00383-020-04626-y>
2. Kustono, A., Suidiana, I. K., Rizaldi, F., Tarmono. Effects of Dexamethasone on Contralateral Testicular Immune Response in Wistar Strain Rats with Unilateral Testicular Torsion. *Folia Medica Indonesiana*. 2018;54(1):29-33.
3. Mauny, M.P., Danarto, R., Heriyanto, D. S., Role of methylprednisolone on mRNA expression of BAX, BCL-2 gene in testicular torsion-detorsion of male albino Wistar rats. *J Med Sci*. 2020;52(3):205-13.
4. Teixeira, T. A., Pariz, J. R., Dutra, R. T., Saldiva, P. H., Costa, E., Hallak, J. Cut-off values of the Johnsen score and Copenhagen index as histopathological prognostic factors for postoperative semen quality in selected infertile patients undergoing microsurgical correction of bilateral subclinical varicocele. *Transl Androl Urol* 2019;8(4):346-55. <http://dx.doi.org/10.21037/tau.2019.06.23>

5. Mertoğlu C, Senel U, Cayli S, Tas U, Küskü Kiraz Z, Özyurt H. Protective role of methylprednisolone and heparin in ischaemic-reperfusion injury of the rat testicle. *Andrologia*. 2016;48(7):737–44.
6. Cole LA. Human Male Spermatogenesis. In: Cole LA, editor. *Biology of Life*. 1<sup>st</sup> ed. Boston: Academic Press; 2016.13541.
7. Ozkan KU, Küçükaydin M, Muhtaroglu S, Kontaş O. Evaluation of contralateral testicular damage after unilateral testicular torsion by serum inhibin b levels. *J Pediatrics Surg*. 2001;36(7):1050–3.
8. Nagler, H. M., White, R. D. The Effect of Testicular Torsion on TI-IE Contralateral Testis. *The Journal Of Urology*. 2018;128(8):264–83.
9. Elmore, S. A., et al. Recommendations from the INHAND Apoptosis/Necrosis Working Group. *Toxicol Pathol*. 2016;44(2): 173–88. <http://dx.doi.org/10.1177/0192623315625859>
10. Tarhan, F., Yildiz, K., Kuyumcoglu, U. An Enigma: Contralateral Effects of Experimental Unilateral Testicular Torsion. *International Urology and Nephrology*. 1996;28(3):359–66.
11. Kazemi-Darabadi, S., *et al*. Effects of L-carnitine and betamethasone on ischemia-reperfusion injuries and sperm parameters following testicular torsion in a rat model. *Veterinary Research Forum*. 2019; 10(2):125–32.
12. McAninch, J W, Lue, T F. Smith and Tanagho's General Urology Nineteenth Edition. San Francisco, California : Mc Graw Hill Education; 2020.
13. Ikatan Ahli Urologi Indonesia. Panduan Penanganan Infertilitas Pria edisi 2. Jakarta :IAUI; 2015.
14. Gensler LS. Glucocorticoids: Complications to Anticipate and Prevent. *The Neurohospitalist*. 2013;3(2):92–7.
15. Kertmen, Celikoglu, Ozturk, Güner, Bozkurt, Kanat, *et al*. Comparative effects of methylprednisolone and tetracosactide (ACTH1–24) on ischemia/reperfusion injury of the rabbit spinal cord. *Arch Med Sci*. 2018;14(6):1459–70.